N.C.R.B (एन.सी.आर.बी)
I.I.F.-I (एकीकृत अन्वेषण फॉर्म - I)

FIRST INFORMATION REPORT
(Under Section 154 Cr.P.C.)
प्रथम खबर अहवाल
(कलम १५४ फौजदारी प्रक्रिया संहिता)

1. **District** (जिल्हा): सिंधुदुर्ग **P.S.**(ठाणे): सावंतवाडी
FIR No.(प्रथम खबर क्र.): 0091 **Year** (वर्ष): 2024
Date and Time of FIR (प्र. ख. दिनांक आणि वेळ):15/05/2024 13:22

2

S.No. (अ.क्र.)	Acts (अधिनियम)	Sections (कलम)
1	भारतीय दंड संहिता १८६०	304-A
2	भारतीय दंड संहिता १८६०	२७९
3	भारतीय दंड संहिता १८६०	३३७
4	भारतीय दंड संहिता १८६०	३३८
5	मोटरवाहन अधिनियम, १९८८	184

3. (a) **Occurrence of offence** (गुन्ह्याची घटना):
1. **Day**(दिवस): शुक्रवार
Time Period (कालावधी): पहर 6
Date From (दिनांक पासून): 29/03/2024
Date To (दिनांक पर्यंत): 29/03/2024
Time From (वेळेपासून): 18:30 वजे
Time To (वेळेपर्यंत): 18:30 वजे

(b) **Information received at P.S.** (माहिती मिळालेले पोलीस ठाणे):
Date (दिनांक): 15/05/2024 **Time** (वेळ): 13:06 वज

(c) **General Diary Reference** (रोजनामचा संदर्भ):
Entry No. (नोंद क्र.): 014
Date & Time (दिनांक आणि वेळ): 15/05/2024 13:06 वजे

4. **Type of Information** (माहितीचा प्रकार): लेखी
5. **Place of Occurrence** (घटनास्थळ):
1.(a) **Direction and distance from P.S.**(पोलीस ठाण्यापासून दिशा व अंतर):
पश्चिम, 26 किमी **Beat No.** (बिट क्र.):
(b) **Address** (पत्ता): सातार्डा ते वेगुर्ला रोडवर ,ख्रिश्चनवाडी , सातार्डा ,सावंतवाडी

(c) **In case, outside the limit of this Police Station, then**
(या पोलीस ठाण्याच्या हद्दीबाहेर असल्यास):
Name of P.S.(पोलीस ठाण्याचे नाव):
District(State) (जिल्हा(राज्य)):

N.C

I.I.F.-I (एकी

6. Complainant / Informant (तक्रारदार/माहिती देणारा):

(a) Name (नाव): लक्ष्मण विष्णु सावंत

(b) Father's/Husband's Name(वडील / पती चे नाव) :

(c) Date/Year of Birth (जन्मतारीख/वर्ष): 1969

(d) Nationality (राष्ट्रीयत्व): भारत

(e) UID No. (यु.आय.डी. क्र.):

(f) Passport No.(पारपत्र क्र.):

Date of Issue (दिल्याची तारीख):

Place of Issue (दिल्याचे ठिकाण):

(g) ID details (Ration Card,Voter ID Card,Passport,UID No.,Driving License, PAN) ओळखपत्र विवरण (राशन कार्ड ,मतदाता कार्ड ,पासपोर्ट, यूआईडी सं., ड्राइविंग लाइसेंस, पैन कार्ड)

S.No. (अ.क्र.)	ID Type (ओळखपत्राचा प्रकार)	ID Number (ओळखपत्राचा क्रमांक)
1		

(h) Address (पत्ता):

S.No. (अ.क्र.)	Address Type (पत्त्याचा प्रकार)	Address (पत्ता)
1	दर्शनचा पत्ता	देवळासंवाडी,साटेली ,सातंतवाडी ,सावंतवाडी,सिंधुदुर्ग,महाराष्ट्र,भारत
2	स्थायी पत्ता	देवळासंवाडी,साटेली ,सातंतवाडी ,सावंतवाडी,सिंधुदुर्ग,महाराष्ट्र,भारत

(i) Occupation (व्यवसाय):

(j) Phone number (फोन नं.):

Mobile (मोबाइल नं.): 91-9420952507

7. Details of known/suspected/unknown accused with full particulars (माहित असलेल्या /संशयित/अनोळखी आरोपीचा संपूर्ण पत्ता):

S.No. (अ.क्र.)	Name (नाव)	Alias (उर्फनाव)	Relative's Name (नातेवाईकाचे नाव)	Present Address (वर्तमान पत्ता)
1	तुकाराम गुरुनाथ पेडणेकर			1 वरचीवाडी ब्लॉक वाडुले वेंगुर्ला ,सिंधुदुर्ग,महाराष्ट्र,भारत

8. Reasons for delay in reporting by the complainant/informant (तक्रारदार/माहिती देणा-याकडून तक्रार नोंदविण्यास विलंब झाल्याची कारणे):

सदर घटनेत जखमीवर ईएसआयएस हॉस्पिटल वेंगुर्ला येथे उपचार चालू असल्याने व त्यानंतर तो उपचारासाठी गोवा इथल्या दवाखान्यात असल्याने सदर घडलेल्या दुर्घटनेची माहिती तात्काळ पोलीस ठाण्यात देता आली नाही

9. Particulars of properties of interest (संबंधीत मालमत्तेचा तपशील):

S.No. (अ.क्र.)	Property Category (मालमत्ता वर्ग)	Property Type (मालमत्ता प्रकार)	Description (वर्णन)	Value(In Rs/-) (मुल्य (रु.

N.C.R.B (एन.सी.आर.बी)
I.I.F.-I (एकीकृत अन्वेषण फॉर्म - १)

1 Total value of property (In Rs/-)
(जप्त केलेल्या मालमत्तेचे एकूण मुल्य (रू. मध्ये)):

2. Inquest Report / U.D. case No., if any
(आकस्मिक मृत्यू अहवाल/ अकस्मात मृत्यू प्रकरण क्र.,जर असल्यास)):

3 No. UIDB Number
(क्रमांक) (यु.आय.डी.बी.क्र.)

12 First Information contents (प्रथम खबर हकीकत):
[illegible] विष्णु सावंत, वय-55वर्षे,व्यवसाय-गवंडी,रा.साटेली दैवळसवाडी,ता.सावंतवाडी, जात-हिंदु मराठा, मोबाईल नंबर- 9420952507सदरचे पोलीस ठाणेत हजर राहुन लिहुन देतो की, माझे राहते घर वरील नमुद [illegible] पत्नी सौ.सुलोचना,आई-सावित्री,मुलगा-साहील,मुलगी-संजना,व माझा लहान भाऊ स्वर्गीय [illegible] 50 वर्षे असे एकत्रे राहतो. आहोत.माझा लहान भाऊ याचे लग्नकरीत झालेले नसल्याने त्याचा [illegible] माझेकडे आहे. [illegible] आईकडे अधिक लक्षपुर्वक आधिक लक्षपुर्वक लक्षदित होता.तसेच तो अधुन-मधुन दारू पित होता दिनांक -29/03/2024 रोजी मी शिरोडा येथे गवडी कामाकरीता गेलेलो होतो त्यावेळी सायंकाळी 06.45 वा.सुमारास माझा मित्र [illegible] यांचे मोबाईल फोनवरुन मला सांगितली. सदरची हकीगत मी माझे मुलाला सांगितली. त्यानंतर [illegible] यांना सांगितली परंतु अगोदरच त्यांना स्थिरचनवाडी येथे रमेश विष्णु सावंत याचे [illegible] [illegible] सांगितली. त्यानुसार साईल पुन्हया-सुधीर सावंत तसेच चुलत भाऊ रमेश सावंत यांनी [illegible] रमेश सावंत यांना नागझर,राज्य गोवा येथे ऑर्थोपेडीक डॉक्टरांना दाखवुन उपचार करीत [illegible] उपचाराकरीता घेवुन जाणे शक्य नसल्याने तेथुन रेफर करुन पुढील उपचाराकरीता बांबुळी गोवा येथे नेहुन [illegible] असलेने ॲडमिट केले.उपचारादरम्यान मी अपघाताबाबत स्थिरचनवाडी येथील लोकांकडे चौकशी केली असता [illegible] स्थिरचनवाडी येथे रस्त्याने चालत असताना तुकाराम सुनिल पडवळ याने त्याचे ताब्यातील [illegible] मोटार सायकल क्रमांक MH-07-AN-7503 भरधाव वेगात,निष्काळजीपणाने चालवील्याने भाऊ रमेश [illegible] [illegible] अपघात झाला त्यात भाऊ रमेश सावंत हा जखमी झाला [illegible] दिनांक 07/04/2024 रोजी उपचारादरम्यान भाऊ रमेश सावंत हा जखमी झालेला आहे भाऊ रमेश सावंत यांचेवर हॉस्पीटलमध्ये उपचार चालु असलेने व उपचारादरम्यान नयेत झालेले आम्हास आलेल्या दु:खापोटी आम्हास तात्काळ तक्रार नोंदवु शकलो नाही.सबब दिनांक 29/03/2024 रोजी सायंकाळी 06.30 वाजताचे सुमाराने तुकाराम सुनिल पडवळ,वय-21 वर्षे,रा.वरचीवाडी केरवाडा,ता.वेंगुर्ला याने त्याचे ताब्यातील काळ्या रंगाची स्प्लेंडर मोटार सायकल क्रमांक MH-07-AN-7503 निष्काळजीपणाने भरधाव वेगात,रस्त्याच्या विशिष्ट परीस्थितीकडे दुर्लक्ष करुन माझा लहान भाऊ रमेश विष्णु सावंत,वय-50 वर्षे यास सातार्डा-वेंगुर्ला सरहद्दी महामार्गावर स्थिरचनवाडी येथे ठोकर देवुन [illegible] [illegible] जखमी करुन माझे स्वाधिकारात कायदेशीर तक्रार आहे.

N.C.

I.I.F.-I (एकीकृ

13. Action taken: Since the above information reveals commiss offence(s) u/s as mentioned at Item No. 2. (केलेली कारवाई: बाब क्र.२ केलेल्या कलमान्वये वरील अहवालाप्रमाणे अपराध घडल्याचे.)

(1) Registered the case and took up the investigation:
(प्रकरण नोंदविले आणि तपासाचे काम हाती घेतले):

or (किंवा)

(2) Directed (Name of I.O.) (तपास अधिकाऱ्याचे नाव):
SUBASH BABALI NAIK
Rank (पद): HC (Head Constable) No.(क्र.): PSM-127379
to take up the Investigation (ला तपास करण्याचे अधिकार दिले) or (किंवा)

(3) Refused Investigation due to (ज्या कारणामुळे तपास करण्यास नकार दिला).

or (ज्या कारणामुळे तपास करण्यास नकार दिला)

(4) Transferred to P.S.
(गुन्हा दुसरीकडे पाठविला असल्यास त्या पोलीस ठाण्याचे नाव):

District (जिल्हा):
on point of jurisdiction (को क्षेत्राधिकार के कारण हस्तांतरित) .

F.I.R. read over to the complainant / informant,admitted to be correctly recorded and a copy given to the complainant / informant free of cost. (प्रथम खबर तक्रारदाराला/खबरीला वाचून दाखविली, बरोबर नोंदविली असल्याचे त्याने मान्य केले आणि तक्रारदाराला/खबरीला खबरीची प्रत मोफत दिली.)

R.O.A.C.(आर. ओ .ए .सी.)

14 Signature/Thumb impression of the complainant / informant.
(तक्रारदार बीनाबर (ज्या-ज्याची सही/अंगठा):

15. Date and time of dispatch to the court
(न्यायालयात पाठवल्याची तारीख व वेळ):

AS21106

Signature of Officer in charge, Police Station
(ठाणे प्रभारी अधिकाऱ्याची सुवाक्षरी)

Name (नाव): shrikant tanaji ing
Rank(पद): I (Inspector)
No.(सं.): shring1986111

नाव :- व्ही व्ही किरकर
बक्कल नंबर :- AS21106
पोलीस ठाणे अंमलदार
[illegible] पोलीस [illegible]

Form : II

CRIME DETAILS FORM

घटनास्थळ पंचनामा/गुन्ह्याच्या तपशिलाचा नमुना

महाराष्ट्र Dist जिल्हा सिंधुदुर्ग P.S पोलीस ठाणे सावंतवाडी FIR/Proceeding/G.D. No. पहिलेले खबर क./कार्यवाही क्र. 91 Year सन 2024 Date तारीख 15/05/2024

Sec. and Section : भादवि कलम 304 (अ) सह 337, 338, मोटर वाहन कायदा कलम 184 प्रमाणे

The Place of Occurrence shown by :
घटनेचे ठिकाण दाखवण्याऱ्याचे :

Name : लक्ष्मण विष्णू सावंत
नाव :

Father's/Husband's Name : विष्णू सावंत
वडीलांचे/पतीचे नाव :

Address : रा. साटेली देवळासवाडी ता. सावंतवाडी
पत्ता :

4. * Type of Crime (All including M. O. Crime) :
गुन्ह्याचा प्रकार (गुन्ह्याच्या सर्व पध्दतीसह) :

(i) Major Head : फेरल अपघात
प्रधान शीर्ष

(ii) Classification of Major Head :
प्रधान शीर्षाचे वर्गीकरण :

(iii) Method (s) :
पध्दती :

1

2

3

(iv) Conveyances used : स्कॉर्पिओ मोटर सायकल नं. MH07 AN 7503
वापरलेली वाहने :

(v) Character assumed :
केलेले वेषांतर केलेली बतावणी

(vi) Language/s. lang. used
वापरलेली भाषा / बोली भाषा :

(vii) SpecialFeature-1:
विशेष वैशिष्ट्ये-१ :

Special Feature-2:
विशेष वैशिष्ट्ये-२ :

Special Feature-3:
विशेष वैशिष्ट्ये-३ :

(viii) Type of place of Occurrence- रोड मोटरसायकल अपघात
घटनेच्या ठिकाणाचा प्रकार :

(ix) Type of Property Involved (4 Types) (major head of the Property to be filled)
अंतर्भूत मालमत्तेचे प्रकार :

(1) (2)

(3) (4)

5. Particulars of the Victims (Attach separate sheet, if required) :
वळीचा तपशील (आवश्यक असल्यास स्वतंत्र कागद जोडावा) :

Sr. No. अ. क्र.	Full Name संपूर्ण नाव	Date / Year of Birth जन्मतारीख वर्ष	Sex [illegible]	Nationality राष्ट्रीयत्व	Religion धर्म	Whether SC/ST जाती/ जमाती	Occupation व्यवसाय	Address पत्ता	[illegible]
1	2	[illegible]	[illegible]	5	6	7	8	9	10

6. Motive of Crime : रोड फेटल अपघात
मुद्द्याचा हेतू :

7. Details of Properties Stolen/Involved : [Use appropriate prescribed forms (s) and attach] -
चोरीच्या / अंतर्भूत मालमत्तेचा तपशील (योग्य नमुना वापरावा व सोबत जोडावा) :

8. Description of the place of occurrence :
घटनेच्या जागेचे वर्णन :

यातील कॉलम नं. 12 मधील आम्हा पंचास समक्ष सही करणारे पोलीस अंमलदार श्री एच.बी. नाईक पोहेकॉ/3वा सावंतवाडी पोलीस ठाणे यांनी सातार्डा तारीचा स्ट्रिप्चन-वाडा भलेवाड सातार्डा ते गोवा जाणारे रोडवर बोलावून कळविले की सावंतवाडी पोलीस ठाणे गुन्हा रजि नं. 91/2024 भादवि कलम 304(अ) 279, 337, 338 M.V. act 184 प्रमाणे हा गुन्हा दिनांक 29/03/2024 रोजी सायंकाळी 6.30 वा. येमाने मोटर सायकल नं. MH07 AN 7503 यावरील चालक गोवा ते सातार्डा मार्गे जिरोडा अशी चालवून घेवून जात असताना पावचारी हा रस्ता क्रॉस करित असताना धडक बसून घडलेला असून त्या बाबत दिनांक 15/01/2024 रोजी 13.22 वाजता दाखल आहे. सदर गुन्ह्याचे घटनास्थळाच्या ठिकाणचा पंचनामा करावयाचे असल्या आम्हा पंचास पंच म्हणून राहण्याची विनंती केलेनंतर आम्ही पंच आमच्या

Form : 2-C

...e place of occurrence (Contd.) :

... ठिकाण (पुढे चालू) :

मला आम्ही पेय व पोलीस बोवा सातार्डा ते मळेवाड राज्य क्र. 4 या रेव्हर तपासी इन्सपेक्टर आहे. कोणी आलो तेथे खालील व्यक्ती येणार असल्याने विषय सांगे का. ते - खोलखी देवळासवडी ता. सावंतवाडी हे इसम असून ते आमचा पंचायतसमक्ष अपघातस्थळ तसेच ते पहाता यातील अपघातस्थळ हे बोवा सातार्डा ते मळेवाड राज्य क्र. 4 वर असून अपघातस्थळी डिकोस्ता रस्ता पहता 22 फुट डांबरी रस्ता आहे. सदर रस्त्याच्या मध्यभागी पांढरे पट्टे ओढलेले असून रस्त्याने दोन्ही बाजूस डांबरी रस्त्याच्या कडेस पांढरा पट्टा मारलेला दिसत आहे. यातील खबर देणार हे आमचा पंचायतसमक्ष यातील मोटर सायकल चालक मुकादम सुनिल पवार रा. शिरोडा केरवाडा ता. वेंगुर्ला हा आपले ताब्यातील स्प्लेंडर मोटरसायकल नं. MH 07 AN 7503 ही स्वतः चालवून बोवा ते सातार्डा गोवा शिरोडा बाजू चालवून घेवून जात असताना पाठीमागे डिकोस्ता पहचारी पश्चिम ते पूर्व असा रस्त्या ओलांडत असताना त्यास ठोकर लागून अपघात झाला यात पहचारी कपेरा विष्णू नाईक वय 50 वर्षे रा. खोलखी देवळासवडी यांचे किरकोळ व गंभीर स्वरुपाचे दुखापत झाल्याचे आमचे पंचायतसमक्ष सांगत आहे. सदर डिकोस्ता किंवा काही त्रास होतोय असे दिसून येत नाही. यातील खबर देणार हे मयत आपला भाऊ कपेरा हा रस्त्याचे मध्यभागी पांढरा पट्टयाचे लगत दक्षिणेस डोके उत्तरेस पाय असा दिशेने रोडवर पडलेला असल्याचे त्याचे डोक्यातून रक्त येत असल्याचे सांगत आहे.

सदर अपघाताचे अपघातस्थळाची चतुःसिमा पहता राज्य क्र. 4 हा गोवा सातार्डा मळेवाड अशा दक्षिण उत्तर गोवा बाजूकडील रस्ता दिसत आहे. रस्त्याचे पूर्वेकडे रस्त्यापासून सुमारे 50 फुटावर फिलिप्स मोनेस डिसोजा यांचे राहते घर असून, पश्चिमेस पहता रस्त्याचे साईडपट्टीस लागून असून फिलिप्स कब्रुलकर यांचे राहते घर आहे. अपघात स्थळापासून डांबरी रस्त्यामध्ये सुना टेलिफोन पोल उभा असलेला दिसत आहे. रस्त्याचे दोन्ही बाजूस वाहनांचे ब्रेकस्लीप राहतील असे आहेत.

अपघातस्थळी दिसून आलेले तपासाच्या सोयीसाठी पंचनाम्यात नमूद करण्यात आलेली आहे. सदर अपघात ठिकाणाचा अक्षांश 15.733803 रेखांश 73.804226 असा आहे.

9. Map/नकाशा :

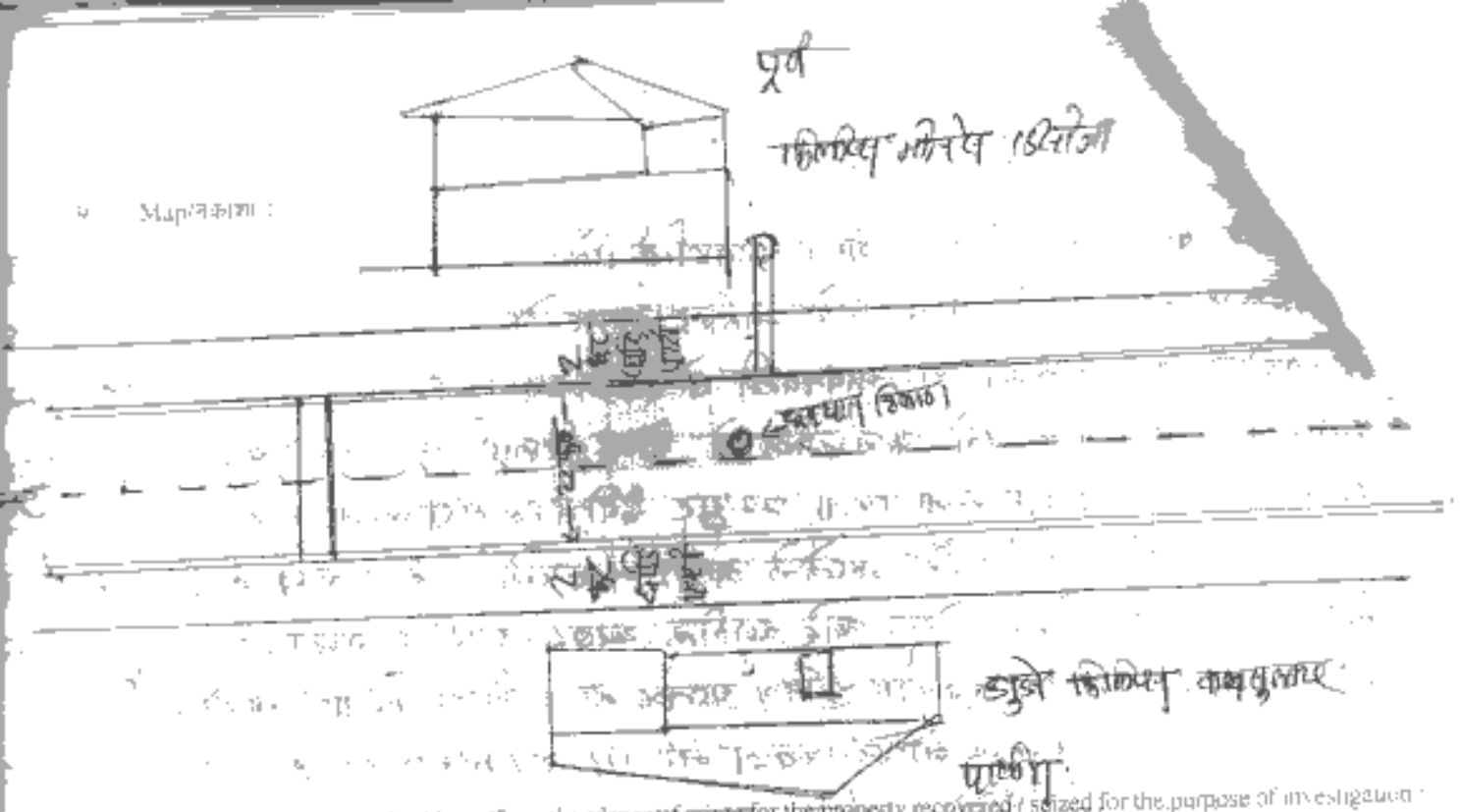

10. Description of physical evidence from the scence of crime for the property recovered / seized for the purpose of investigation
तपासकामी प्रत्यक्ष पुराया म्हणून गुन्ह्याच्या जागेवरून मिळविलेल्या / जप्त केलेल्या मालमत्तेचे वर्णन

11. Date and Time of Panchnama : 16/05/2024
घटनास्थळ पंचनाम्याचा दिनांक :

Time : वेळ 17.30 ते 18.15 पर्यंत

12. Name of Panchas :
पंचांची नावे :

(1) विलास रविंद्र साटेलकर वय-62 वर्षे
Full Address पंदा. शेती मो.नं. 9421073119
पत्ता :
रा. साटेली मधलीवाडी ता. सावंतवाडी

(2) प्रमोद राघोबा राऊळ वय 64 वर्षे
Full Address पंदा. शेती मो.नं. 8390112647
पत्ता :
रा. सातार्डा देऊळवाडी ता. सावंतवाडी

Signature of Panchas :
पंचांच्या सह्या

Name and Signature of Investigation Officer
तपासीक अंमलदाराची सही

Date : 16/05/2024
दिनांक

Name : एस. बी. नाईक
नाव :

Rank : पोहेकॉ
पदनाम :

B. No. if any : 391
बा. नं.

ORIGINAL

Government of Goa

GOA MEDICAL COLLEGE

DEPATMENT OF FORENSIC MEDICINE AND TOXICOLOGY

BAMBOLIM - GOA

MEMORANDOM OF AUTOPSY

Autopsy no: PM 335/24 Date: 09/04/2024

Name: Ramesh Sawant Sex: male Age: 48years

Address: H no 103, Post Sateli, Satarda, Sawantwadi, Maharashtra

1. GENERAL PARTICULARS

Case assigned by: Dr Sunil S Chimbolkar (Lecturer, Dept of FMT)

1. Name of Police Station: Agacaim P.S Autopsy conducted by: Dr Sheryl Suares

2. Case no:UD 0(32)/ 2024 u/s 174 CrPC

3. Corpse sent by: ASI Roque H S N Pereira

4. Corpse brought by: ASI Roque H S N Pereira

5. Identified by: Arjun Rama Sawant

Relationship with deceased: Nephew of deceased (Presented by IO)

6. Date, hour and minute of

BK 47 1041/305	Death as per Records	Receipt of Dead body	Receipt of Panchanama	Beginning of Autopsy	Ending of Autopsy
Date	7/4/24	7/4/24	9/4/24	9/4/24	9/4/24
Time	9:00 PM	11:40 PM	11:15 AM	11:30 AM	12:30 PM

FM/GMC/PM 335 /2024 dated 09/04/2024

DR.SHERYL SUARES
MBBS, MD. GMC Reg. No. 3915
Assistant Lecturer
Dept.of Forensic Medical & Toxicology
Goa Medical College & Hospital
Bambolim Goa 403202

7. Relevant facts from hospital records of the case (Mentioned in brief): (For further details records to be accessed and Treating Doctor to be consulted)

Hospital No: 24/02664 MRD No: GMC/C240045738 D.O. A: 29/03/2024

AI.D + Decompensated liver cirrhosis + left lower femur fracture + hepatic encephalopathy + acute hepatitis.

Alleged h/o MVA at Satara ,Maharashtra . Patient was hit by bike from behind. X ray showed closed fracture of left distal shaft of femur. Anaemia +, chronic alcoholism + , deranged LFT +

Patient expired on 7/4/24 at 9:00 PM.

8. Substance of accompanying report from the Police Officer or Magistrate, together with date of death if known. Supposed cause of death or reason for examination: Alleged h/o receiving wireless message from GMC, Bambolim was admitted in ward 104 and later expired in ward 142 on 8/4/24 . Agacaim PS registered UD 0(32)/2024 u/s 174 CrPC . Police inquest was conducted and body was brought for autopsy.

2. EXTERNAL EXAMINATION

9. Short description of clothes and ornaments: The deceased was found wearing the following apparels: adult diaper present around the waist. White colour plaster was present on the forehead and right forearm with details of the patient written on it. The length of the body was 156 cm. Weight of the body was 41.45 kg. Body was cold and stiff (preserved in cold chamber). Post mortem lividity, reddish in colour was present on the back and fixed. Orange plaster was present on the left thigh. Orange plaster was present on the left knee joint. Removal of the plaster revealed a surgical wound, healing, well apposed with staples intact. Conjunctiva of both eyes showed yellowish discolouration. Fingernail beds of both hands were pale. Oral cavity showed few missing / fallen teeth, oral hygiene was poor.

10. In unidentified dead bodies: nephew of the deceased has identified the body

a) Features
b) Prominent scars
c) Prominent moles:
d) Tattooing:
e) Malformations:
f) Circumcision:
g) Any other:

DR.SHERYL SUARES
MBBS, MD. GMC Reg. No. 3915
Assistant Lecturer
of Forensic Medical & Toxicology
Goa Medical College & Hospital
Bambolim Goa 403202

ORIGINAL

State of teeth:

General condition

a) Muscularity: moderately built and nourished

b) Temperature: Cold and stiff (stored in cold chamber)

c) Rigor mortis: Cold and stiff (stored in cold chamber)

d) P M Lividity: Post mortem lividity, reddish in colour, was present on the back and fixed.

e) Signs of decomposition: nil

12. Features:

a) Whether natural or swollen: appeared natural

b) State of the eyes (Condition of the cornea, conjunctiva, lens and eyelids): Conjunctiva of both eyes showed yellowish discolouration.

c) Condition of lips and position of tongue: lips were pale. Tongue was present within oral cavity. No injuries present in the oral cavity. Few teeth were missing/ fallen off. Oral hygiene was poor.

d) State of natural orifices (Mouth, nose, ears and anus): Intact and unremarkable.

13. Condition of the skin:

a) The presence or absence of cutis anserina, blanching and soddening: Absent

b) Marks of blood etc: absent

c) Presence or absence of sand on skin if hands, feet or body: Absent

d) Presence or absence of sand or earth within the nails: Absent

14. Position of the limbs: extended

15. Injuries to external genitalia: Nil.

16. Any other findings: Fingernail beds of both hands were pale

17. Surface wounds and injuries:

1. Surgically induced wound with staples was present on the outer aspect of the lower one third of left thigh, 2 cm above left knee joint and measured 3cm x 0.1 cm. The margins were well apposed and healing, no foul-smelling discharge or bleeding from the wound.
2. Surgically induced wound with staples was present on the outer aspect of the left knee joint and measured 3cm x 0.1cm. The margins were well apposed and healing, no foul-smelling discharge or bleeding from the wound

DR.SHERYL SUARES
MBBS, MD, GMC Reg. No 3915
Assistant Lecturer
Dept.of Forensic Medical & Tox
Goa Medical College & Hosp.
Bambolim Goa 403207

3. Surgically induced wound with staples was present on the front aspect of [redacted] joint and measured 4cm x 0.1cm. The margins were well apposed and healing. No smelling discharge or bleeding from the wound

The above-mentioned injuries are antemortem in nature , surgically induced and [redacted] due to repair of fracture left femur. Diagrammatic representation is shown in page 5.

DR.SHERYL SUARES
MBBS, MD. GMC Reg. No. 3915
Assistant Lecturer
Dept.of Forensic Medical & Toxicology
Goa Medical College & Hospital
Bambolim Goa 403202

PM 335/24

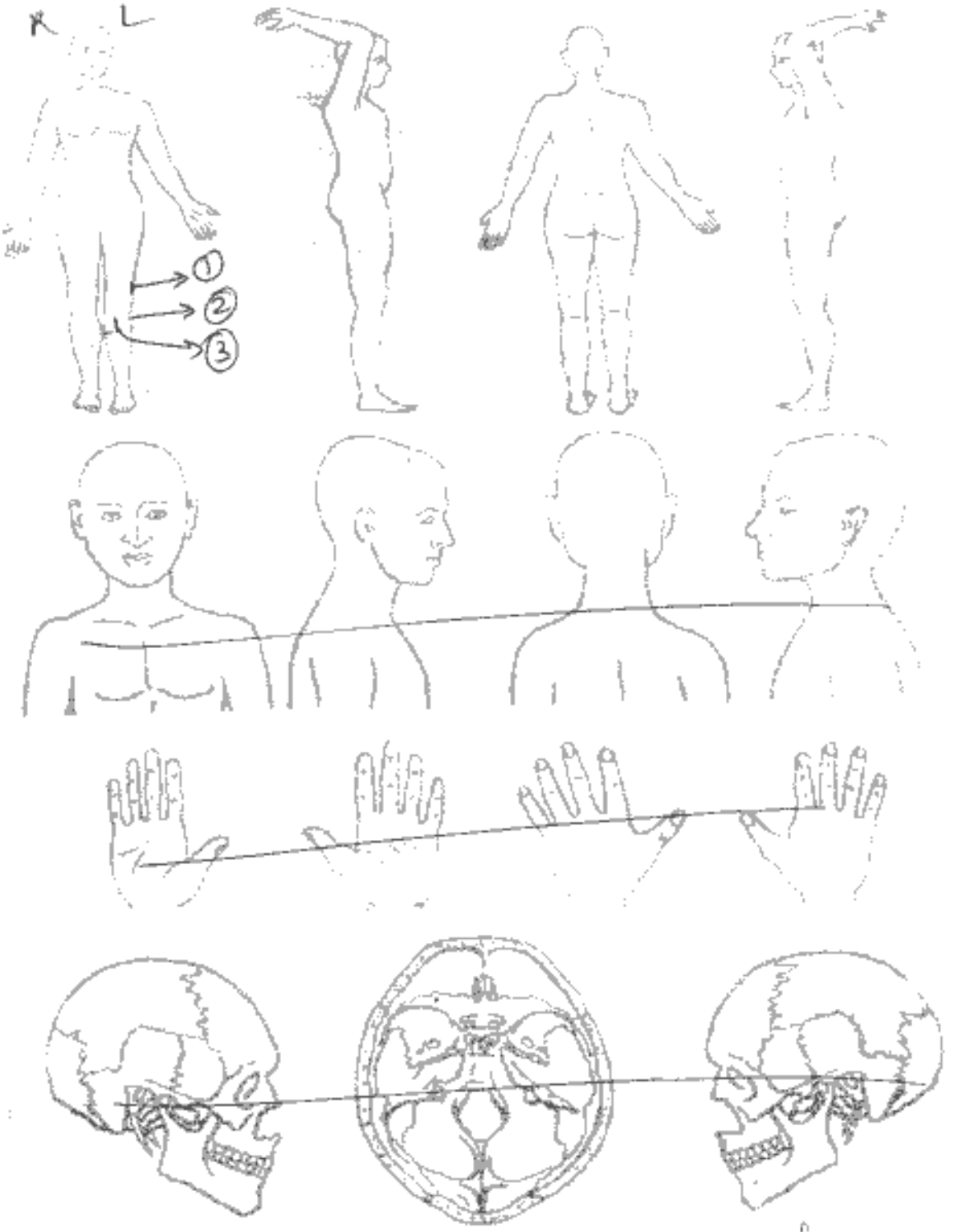

FM/GMC/PM 335/2024 dated 09/04/2024

DR.SHERYL SUARES
MBBS, MD. GMC Reg. No. 3915
Assistant Lecturer
Dept of Forensic Medical & Toxicol
Goa Medical College & Hospital
Bambolim Goa 403202

III. INTERNAL EXAMINATION:

18. Head and spine (the spinal cord need not be examined unless there is any indication of strychnine poisoning or injury):

i. Injuries under the scalp and their nature: No subscalpal contusions/ haemorrhage. Scalp showed yellowish discolouration.

ii. Skull vault and base (Describe fractures, their sites, dimensions, directions etc): No fracture of skull vault or base.

iii. Membranes: No extradural/ subdural/ subarachnoid haemorrhage. Dura showed yellowish discolouration.

iv. Brain: weighed 1144 gms. Was oedematous. Cut section showed multiple petechial haemorrhages.

v. Vertebrae: Intact and unremarkable.

vi. Spinal cord: Intact and unremarkable.

vii. Buccal cavity, teeth, tongue and pharynx: Intact and unremarkable.

19. Neck:

a) Ligature mark: Absent.

b) Dissection of neck:

i. Soft tissue
ii. Hyoid bone
iii. Larynx
iv. Trachea

Bloodless layered dissection of neck did not reveal soft tissue haemorrhage or strap muscle contusion. Larynx and trachea were intact and unremarkable. No fracture of thyroid cartilage or hyoid bone.

20. Thorax:

a) Walls, ribs, cartilages: Intact and unremarkable. No fracture of the ribs seen.

b) Pleurae: Intact and unremarkable.

c) Trachea and bronchi: Intact and unremarkable.

d) Right and left lung: Right lung weighed 504 gms and left lung weighed 494 gms. Both lungs were heavy and oedematous. Cut section oozed blood-stained fluid.

e) Pericardium: Intact and unremarkable.

f) Heart: Weighed 262 gms. Walls and valves were intact and unremarkable. Left anterior descending artery showed atherosclerotic narrowing of around 40%.

DR.SHERYL SUARES
MBBS, MD. GMC Reg. No. 3915
Assistant Lecturer
Dept.of Forensic Medical & Toxicology
Goa Medical College & Hospital
Bambolim Goa 403202

Coronary vessels: Intact and unremarkable. Left anterior descending [illegible] atherosclerotic narrowing of around 40%.

Large vessels: Intact. Aorta showed few atheromatous streaks.

Diaphragm: Intact and unremarkable.

j) Additional remarks: Nil

21. Abdomen

a) Walls: Intact and unremarkable. Minimal yellowish fluid was present in abdominal cavity.

b) Peritoneum: Intact and unremarkable. All abdominal organs showed yellowish discolouration.

c) Cavity: Intact and unremarkable.

d) Oesophagus: Intact and unremarkable

e) Stomach and its contents with condition of walls and mucosa: Contained brownish fluid. Mucosa was unremarkable. No abnormal odour was perceived on opening the stomach.

f) Small intestine and its contents with condition of walls: Intact and unremarkable.

g) Large intestine and its contents and walls: Intact and unremarkable.

h) Liver: Weighed 1304 gms. Was enlarged and greasy with yellowish discolouration of surface. Cut section showed yellowish greasy appearance suggestive of alcoholic liver disease.

i) Gall bladder: Intact and contained bile.

j) Spleen: Weighed 50 gms. Was intact and cut section was unremarkable.

k) Pancreas: Was firm and pale. Cut section showed areas of calcification.

l) Kidneys: Right kidney weighed 156 gms and left kidney weighed 148 gms. Both kidneys were pale on cut section.

m) Suprarenals: Intact and cut section was unremarkable.

n) Inferior Vena Cava: Intact and unremarkable on cut section.

22. Pelvis

a) Organs of generation: Intact and unremarkable.

b) Urinary bladder: Empty.

c) Condition of pelvic muscle/bone vessels: Intact and unremarkable

23. Additional remarks: Nil

24. State which viscera has been retained for chemical analysis: **NOT PRESERVED**

DR.SHERYL SUARES
MBBS, MD. GMC Reg. No. 3915
Assistant Lecturer
Dept.of Forensic Medical & Toxicology
Goa Medical College & Hospital
Bambolim Goa 403202

25. Bones and joints: Fractures: mentioned in previous pages

OPINION AS TO CAUSE OF DEATH

A. Approximate time since death: as per hospital records patient expired on 7/4/24 at 9:0

B. Reserved pending report of: NIL

C. **OPINION AS TO CAUSE OF DEATH:**

- **Perusal of autopsy findings and hospital records, I am of the opinion that the deceased died due to complications of hepatocellular failure in a case of fracture left femur in an alleged case of motor vehicle accident.**

DEPARTMENT OF FORENSIC MEDICINE & TOXICOLOGY
GOA MEDICAL COLLEGE
BAMBOLIM – GOA

Autopsy no: PM 335/2024

Date: 09/04/2024

Provisional Cause of Death

I performed autopsy on the dead body of **Ramesh Sawant, male** aged **48 years**, Resident **of H no 103, Post Sateli, Satarda, Sawantwadi, Maharashtra** request of **ASI Roque H S N Pereira, Agacaim** Police Station on **15/01/2024** in **UD 0(32)/ 2024 u/s 174 CrPC**

OPINION AS TO CAUSE OF DEATH: Perusal of autopsy findings and hospital records, I am of the opinion that the deceased died due to complications of hepatocellular failure in a case of fracture left femur in an alleged case of motor vehicle accident.

DR.SHERYL SUARES
MBBS, MD. GMC Reg. No. 391
Assistant Lecturer
Dept.of Forensic Medical & Toxicol
Goa Medical College & Hospital
Bambolim Goa 403202