N.C.R.B (एन.सी.आर.बी)

I.I.F.-I (एकीकृत अन्वेषणफॉर्म - १)

FIRST INFORMATION REPORT

(Under Section 173 B.N.S.S)

प्रथम खबर अहवाल

(बी एन एस एस संहिताच्या कलम 173 अन्वये)

1. District (जिल्हा): सिंधुदुर्ग P.S. (पोलीस ठाणे): आचरा Year (वर्ष): 2026

FIR No. (प्रथम खबर क्र.): 0014 Date and Time of FIR (प्र. ख. दिनांक आणि वेळ): 20/03/2026 12:05 वाजता

2.

S.No. (अ.क्र.)	Acts (अधिनियम)	Sections (कलम)
1	मोटरवाहन अधिनियम, १९८८	134
2	मोटरवाहन अधिनियम, १९८८	184
3	मोटरवाहन अधिनियम, १९८८	187
4	भारतीय न्याय संहिता (बी एन एस), 2023	125(a)
5	भारतीय न्याय संहिता (बी एन एस), 2023	125(b)
6	भारतीय न्याय संहिता (बी एन एस), 2023	281

3. (a) Occurrence of offence(गुन्ह्याची घटना):

1 Day (दिवस): शुक्रवार Date from (दिनांक पासून): 20/03/2026 Date To (दिनांक पर्यंत): 20/03/2026

Time Period (कालावधी): प्रहर Time From (वेळेपासून): 12:05 तास Time To (वेळेपर्यंत): 12:05 तास

५

(b) Information received at P.S. (पोलीस ठाण्यावर माहिती मिळाल्याचा): Date (दिनांक): 20/03/2026 Time (वेळ): 12:10 तास

(c) General Diary Reference (ठाणे दैनंदिनी संदर्भ): Entry No. (नोंद क्र.): 024 Date and Time (दिनांक आणि वेळ): 20/03/2026 19:05 तास

4. Type of Information (माहितीचा प्रकार): लेखी

5. Place of Occurrence (घटनास्थळ):

1.

I.I.F.-I (एकीकृत अन

Beat No. (बीट

Details of

(a) Direction and distance from P.S. (पोलिस ठाण्या पासून दिशा आणि अंतर): पूर्व, 30 कि.मी.

(b) Address (पत्ता): MDR17, Malvan Taluka, Sindhudurg,मालवण-416603

(c) In case, outside the limit of this Police Station, then Name of P.S. (पोलीस ठाण्याच्या हद्दी बाहेर असल्यास, पोलीस ठाण्याचे नाव): आचरा

District (State) (जिल्हा (राज्य)): सिंधुदुर्ग (महाराष्ट्र)

6. Complainant / Informant (तक्रारदार / माहिती देणारा):

(a) Name (नाव): अनिता सुरेन्द्र गावडे

(b) Others's Name (चे नाव): अनिता सुरेन्द्र गावडे

(c) Date/Year of Birth (जन्मतारीख / वर्ष): 1990

(d) Nationality (राष्ट्रीयत्व):भारत

(e) UID No. (यु.आय.डी. क्र.):

(f) Passport No. (पारपत्र क्र.):

Date of Issue (दिल्याची तारीख): Place of Issue (दिल्याचे ठिकाण):

(g) ID Details (Ration Card, Voter ID Card, Passport, UID No., Driving License, PAN) (ओळखपत्र विवरण (राशन कार्ड ,मतदाता कार्ड ,पासपोर्ट, यूआईडी सं., ड्राइविंग लाइसेंस, पैन कार्ड))

S. No. (अ.क्र.)	ID Type (ओळखपत्राचा प्रकार)	ID Number (ओळखपत्र क्रमांक)

(h) Occupation (व्यवसाय):

(i) Address (पत्ता):

S.No. (अ.क्र.)	Address Type (पत्ता प्रकार)	Address (पत्ता)::
1	वर्तमान पता	हीवाळे गावडेवाडी, मालवण, आचरा, सिंधुदुर्ग, महाराष्ट्र, भारत
2	स्थायी पता	हीवाळे गावडेवाडी, मालवण, आचरा, सिंधुदुर्ग, महाराष्ट्र, भारत

Phone number (फोन नं.):

Mobile (मोबाइल क्र.): 91-9420968653

Details of known / suspected / unknown accused with full particulars (ज्ञात / संशयित / अज्ञात आरोपीचे संपूर्ण तपशील):

Accused More Than (अज्ञात आरोपी एका पेक्षा जास्त असतील तर संख्या): 0

S. No. (अ.क्र.)	Name (नाव)	Alias (उर्फनाव)	Relative's Name (नातेवाईकाचे नाव)	Present Address(वर्तमान (पत्ता))
1	नितेश रमेश देवळे		पालक चे नाव :	1. Town/Village (शहर / गाव): जाणवली मारूती मंदीर जवळ,Tehsil (तहसील): कणकवली,Police Station (पोलीस ठाणे): कणकवली,District (जिल्हा): सिंधुदुर्ग,State (राज्य): महाराष्ट्र,भारत

8. Reasons for delay in reporting by the complainant / informant (तक्रारदार/माहिती देणा-याकडून तक्रार करण्यातील विलंबाची कारणे):

9. Particulars of properties of interest (संबंधीत मालमत्तेचा तपशील):

S. No. (अ.क्र.)	Propertty Category (मालमत्ता वर्ग)	Property Type (मालमत्ता प्रकार)	Description (विवरण)	Value(In Rs/-) मुल्य (रु. मध्ये)

10. Total value of property (In Rs/-) मालमत्तेचे एकूण मुल्य (रु. मध्ये) :

11. Inquest Report / U.D. case No., if any (मरणान्वेषण अहवाल/अकस्मात मृत्यू प्रकरण क्र. जर असल्यास):

S. No. (अ.क्र.)	UIDB Number (यु.आय.डी.बी.)

12. First Information contents (प्रथम खबर हकिगत):

मी अनिता सुरेन्द्र गावडे वय 36 वर्षे शिक्षण 12 वी व्यवसाय गृहीणी जात हिंदू मराठा रा हीवाळे गावडेवाडी ता मालवण मों नं 9420968653 ,9403981821 ईमेल anitagavde678@gmail.com समक्ष लिहून देते की

माझे राहते घरी वरील ठाकाणी असून तेथे माझे पती सुरेन्द्र सहदेव गावडे व मूलगा करण अशी माणसे एकत्र राहतो. आमचे घराचे बाजूला माझे दीर रविंद्र सहदेव गावडे यांच्या मालकीचे सर्हिसींग सेंटर असून ते स्वत. तेथे काम करतात त्याचे राहते घर आमचेच गावडेवाडीत आहे. हे सकाळी 08.30 सर्हिसींग सेंटर चालू करतात व काम असेल तो पर्यंत चालू ठेवतात .

आज दि. 20.03.2026 रोजी नेहमीप्रमाणे माझे दिर रविंद्र सहदेव गावडे . हे सर्हिसींग सेंटर वर काम करत असताना दूपारी 12.00 वा सुमारास एक ट्रक्टर नं KA 32 TB 9819 वरील चालक असलेले ट्रॅक्टर घेवून घाळात पाणी भरण्यासाठी आला होता. व सर्हिसींग सेंटर च्या वरच्या बाजूला ट्रॅक्टर लावून त्या ट्रॅक्टर मध्ये माझे दीर रविंद्र सहदेव गावडे हे पाणी भरत असताना गाव मोजे शिरवंडे येथून येणा-या रस्त्याने येणा-या एक डंपर MH 47 E 5110 हा भरधाव वेगाने आला व सरळ ट्रॅक्टरला डाव्या बाजूने धडक देवून तसेच त्याचेकडील असलेल्या झाडांना धडक दिल्याने झाडे कूपळून पडून डंपर सरळ घळणीच्या खाली गटराच्या किनारी जावून डाव्या कूशीवर पलटी होवून अपघात झाला सदर अपघातात डंपरची धडक माझे दीर रविंद्र सहदेव गावडे यांना बसल्याने त्याच्या डोकीस व एका पायास गंभीर दुखापंत झालेली आहे त्यानंतर मी व माझा पूतण्या ओमकार अनिरूद्ध गावडे यांना बोलावून घेतले व त्यानंतर माझे दीर रविंद्र सहदेव गावडे यांनी उपचारासाठी एस.एस. पी एम हॉस्पीटल पडवे याठीकाणी ओमकार गावडे घेवून गेलेला आहे .सदर अपघात झाल्या नंतर डंपर चालक पळून गेलेला होता . त्यानंतर तो पोलीसांकडे बेळणे दूरक्षेत्रावर हजर झालेला असून त्याचे नाव नितेश रमेश देवळे वय 39 रा जाणवली मारूती मंदीर जवळं ता कणकवली असे असल्याचे समजले आहे .

तरी आज दि. 20.03.2026 रोजी दू. 12.00 वा सुमारास माझे दीर रविंद्र सहदेव गावडे वय 57 वर्षे रा हीवाळे गावडे हे सर्हिसींग सेंटर वर काम करत असताना डपर चालक नितेश रमेश देवळे वय 39 रा जाणवली मारूती मंदीर जवळ ता कणकवली यांने शिरवंडे ते हीवाळे या रस्त्याने आपल्या ताब्यातील डंपर MH 47 E 5110 च्या भरधाव वेगाने रस्त्याच्या विशिष्ठ परिस्थितीकडे दूर्लक्ष करून हयगयीने व अविचाराने चालवून आम्हच्या घराच्या बाजूला असलेल्या सर्हिसींग सेंटर वर उभा असलेल्या ट्रक्टर नं KA 32 TB 9819 याला डाव्या बाजूला धडक देवून अपघात करून माझे दीर रविंद्र सहदेव गावडे यांच्या गंभीर व किरकोळ दुखापतीस कारणीभूत तसेच ट्रक्टर नं KA 32 TB 9819 व डंपर MH 47 E 5110 च्या नूकसानिस कारणीभूत झाला तसेच डंपर चालक नितेश रमेश देवळे हा अपघाताची खबर न देता निघून गेला म्हणून नितेश रमेश देवळे वय 39 रा जाणवली मारूती मंदीर जवळ ता कणकवली याच्या विरूद्द कायदेशीर तक्रार आहे वरील माझा जबाब मी वाचून पाहीला तो माझे सागणे प्रमाणे बरोबर लिहीलेला आहे. सदर फिर्याद बेळणे दूरक्षेत्र आकरन्स नं 04/2026 दि. 20.03.2026 अन्वये सपोफौ/37 वंजारे यांनी कळविलेवरून दाखल करत आहोत

N.C.R.B (एन.सी.आर.बी)

Attachment to item 7 of First Information Report (प्रथम खबरीतील मुद्दा क्र. ७ ला जोडपत्र) I.I.F.-I (एकीकृत अन्वेषणफॉर्म - १)

Physical features, deformities and other details of the suspect/accused: (If known / seen)
(संशयीत/आरोपीचे (माहित असलेल्या/पाहिलेल्या) शारीरिक वैशिष्ट्ये, व्यंग आणि इतर तपशील)

S. No. (अ.क्र))	Sex (लिंग)	Date / Year Of Birth (जन्म मतारीख वर्ष)	Build (बांधा)	Height (cms) (उंची(से.मी)	Complexion (रंग)	Identification Mark(s) (ओळखीच्या खुणा)
1	2	3	4	5	6	7
1	पुरुष	1987				चेचक: होय

Deformities / Peculiarities (व्यंग वैशिष्ट्ये)	Teeth (दात)	Hair (केस)	Eye (डोळे)	Habit(s) (सवयी)	Dress Habit (s) (पोषाखाच्या सवयी)
8	9	10	11	12	13

Language/Dialect (भाषा/बोली)	Place of (चे ठिकाण)					Others (इतर)
	Burn Mark (भाजल्याच्या खुणा)	Leucoderma (कोड)	Mole (तिळ)	Scar (व्रण)	Tattoo (गोदण)	
14	15	16	17	18	19	20

These fields will be entered only if complainant/informant gives any one or more particulars about the suspect/accused.
(जर तक्रारदार/माहिती देणा-याने संशयीत/आरोपीविषयी एक किंवा त यापेक्षा अधिक तपशील दिल्यास फक्त यातील रकान्यांची नोंद घेतली जाईल)

13. Action taken: Since the above information reveals commission of offence(s) u/s as mentioned at Item No. 2.
(केलेली कारवाई: बाब क्र.२ मध्ये नमूद केलेल्या कलमान्वये वरील अहवालावरून अपराध दिसून आल्यामुळे):

(1) Registered the case and took up the investigation (प्रकरण नोंदविले आणि तपासाचे काम हाती घेतले): or (किंवा):

(2) Directed (Name of I.O.) (तपास अधिका-याचे नाव): Rank (हुद्दा): पोलीस हवालदार UTTAM DHAKU VANJARE

No. (क्र.): pn37 to take up the Investigation (तपास करण्याचे अधिकार दिले) or (किंवा)

(3) Refused investigation due to (ज्या कारणामुळे तपास करण्यास नकार दिला): or (किंवा)

(4) Transferred to P.S. (गुन्हा दुसरीकडे पाठविला असल्यास त्या पोलीस ठाण्याचे नाव):

District (जिल्हा): on point of jurisdiction (अधिकाराच्या दृष्टिकोनातून).

F.I.R. read over to the complainant / informant, admitted to be correctly recorded and a copy given to the complainant /informant, free of cost. (प्रथम खबर तक्रारदाराला/खबरीला वाचून दाखविली, बरोबर नोंदविली असल्याचे त्याने मान्य केले आणि तक्रारदाराला/खबरीला खबरीची प्रत मोफत दिली)

R.O.A.C. (आर.ओ.ए.सी.)

Signature of Officer in charge, Police Station (ठाणे प्रभारी अधिका-याची स्वाक्षरी) आचरा पोलीस ठाणे

Name (नाव): PRADEEP ARUN POWAR

Rank (हुद्दा): I (Inspector)

No. (क्र.): 15101000402PAPM8501V

14. Signature / Thumb impression of the complainant / informant (तक्रारदाराची/खबर देणा-याची सही/अंगठा)

15. Date and time of dispatch to the court (न्यायालयात पाठवल्याची तारीख व वेळ):

1.0.5/1

CRIME DETAILS FORM

Form : II

घटनास्थळ पंचनामा/गुन्ह्याच्या तपशिलाचा नमुना

1. State..... Dist ..... P.S. ..... FIR/Proceeding/G.D. No. ..... Year ..... Date .....
राज्य महाराष्ट्र जिल्हा सिंधुदुर्ग पोलीस ठाणे आचरा पहिली खबर क्र./कार्यवाही क्र. 14/2026 वर्ष 2026 तारीख 20/03/2026

2. Act and Section : .....
अधिनियम व कलमे : BNS 125 (a), 125 (b), 281 MV Act 184, 134, 187

3. The Place of Occurrence shown by :
घटनेचे ठिकाण दाखवण्याचे :

Name : ..... Father's/Husband's Name : .....
नाव : अनिता सुरेंद्र गावडे पित्याचे/पतीचे नाव : सुरेंद्र गावडे

Address : .....
पत्ता : रा. हिवाळे गावडेवाडी ता. मालवण जि. सिंधुदुर्ग

मो.नं. 9403981821

4. Type of Crime (All including M. O. Crime) :
गुन्ह्याचा प्रकार (गुन्ह्याच्या सर्व पध्दतीसह) :

(i) Major Head : ..... (ii) Classification of Major Head : .....
प्रधान शीर्ष : मोटार अपघात प्रधान शीर्षाचे वर्गीकरण :

(iii) Method (s) :
पध्दती :

1 निष्काळजीपणे, रस्त्याच्या विशेष परिस्थितीकडे दुर्लक्ष करून वाहन चालवणे

2 .....

3 .....

(iv) Conveyances used : .....
वापरलेली वाहने : 1) डंपर MH-47-E-5110 2) ट्रॅक्टर KA-32-TB-9819

(v) Character assumed : .....
केलेले वेषांतर केलेली बतावणी :

(vi) Language/s. lang. used : .....
वापरलेली भाषा / बोली भाषा : मराठी

(vii) Special Feature-1: .....
विशेष वैशिष्ट्ये-१ :

Special Feature-2: .....
विशेष वैशिष्ट्ये-२ :

Special Feature-3: .....
विशेष वैशिष्ट्ये-३ :

(viii) Type of place of Occurrence- हिवाळे गावडेवाडी शिरवडे पाटा येथे गावडे सर्व्हिसींग सेंटर
घटनेच्या ठिकाणाचा प्रकार :

(viii) Type of Property Involved (4 Types) (major head of the Property to be filled)
अंतर्भूत मालमत्तेचे प्रकार :

(1) ..... (2) .....

(3) ..... (4) .....

5. Particulars of the Victims (Attach separate sheet, if required) :
पीडित व्यक्तीचा (व्यक्तींचा) अतपशील (आवश्यक असल्यास स्वतंत्र कागद जोडावा) :

S. No. अ. क्र.	Full Name पूर्ण नाव	Date / Year of Birth जन्मदिनांक व वर्ष	Sex लिंग	Nationality राष्ट्रीयत्व	Religion धर्म	Whether Resident of India or not भारतीय निवासी आहे किंवा नाही	Occupation व्यवसाय	Address पत्ता	Injury (Grievous/ Simple) दुखापत (गंभीर/साधी)	Whether Hospitalised रुग्णालयात दाखल केले होते किंवा नाही
1	2	3	4	5	6	7	8	9	10	11
1	रविंद्र सदाशिव गावडे वय-57	57	पु	भारतीय	हिंदू	भारत	सर्व्हिसिंग सेंटर	हिवाळे गावडेवाडी ता.मावळ	गंभीर	ससून हॉस्पिटल

6. Motive of Crime :
गुन्ह्याचा हेतू : अपघात

7. Details of Properties Stolen/Involved : [Use appropriate prescribed forms (s) and attach] :
चोरलेल्या / अंतर्भूत मालमत्तेचा तपशील (योग्य नमुना वापरावा व सोबत जोडावा) :

8. Description of the place of occurrence :
घटनास्थळ जागेचे वर्णन :

आरोपी शु.डी. क्रमांक म.पो.पो./87 आपल्या पोलीस ठोबे यांतील कलम नं.12 मधील नमुद पंचांना गाव मौजे हिवाळे गावडेवाडी हिरवडे फाट्या समोर असलेल्या गावडे सर्व्हिसींग सेंटर या ठिकाणी बोलावून करविले की गावडे सर्व्हिसिंग सेंटर येथे हिरवडे गावाकडून हिवाळे गावची दिशेनी डंपर क्र.एम-47-E-5110 हा भरधाव वेगाने येवून सर्व्हिसींग सेंटर समोर उभे असलेल्या ट्रॅक्टर क्र.KA-32-TB-9819 ला डाव्या बाजूने धडक देवून ट्रॉलीला ओढून देवून ट्रॉलीच्या किनारी लावून डाव्या कडेवर पडून अपघात झाला असून सदर अपघातात सर्व्हिसिंग सेंटर मालक रविंद्र सदाशिव गावडे हे जखमी झालेले असून त्यांना उपचारा क पुस.पुस.पी.एम हॉस्पिटल पडवे येथे नेलेले असुन सदर अपघाताचे घटनास्थळ साक्षीदा आमिना सुरेंद्र गावडे रा.हिवाळे गावडेवाडी या दाखविण असुन सदर घटनास्थळाचा पंचनामा, कामकाजाच्या असल्याने तुम्ही पंच व्हावे असे कळविलेवरुन त्यांनी पंच व्ह

(Continue)

Form : 2-C

II ...tion of the place of occurrence (Contd.) :
घटनेच्या जागेचे वर्णन (पुढे चालू) :

इतर सदरचा सामग्री दर्शविल्या वरून पंचनामा केला तो.

अत्ता आम्ही पोलीस पंच व साक्षीदार असे दिवे गावडेवाडी शिरवडे फाटा समोर गावडे सर्व्हीसिंग सेंटर या ठिकाणी इतर असून साक्षीदार अनिल सुरेंद्र गावडे यांनी घटनास्थळ दर्शविले ने पाहता सदरचे घटनास्थळ हे दिवे गावडेवाडी शिरवडे फाटा समोर गावडे सर्व्हीसिंग सेंटर येथे आहे सदर ठिकाणी सर्व्हीसिंग सेंटरच्या पूर्वेस वरच्या बाजूला एक ट्रॅक्टर नं. KA-32-TB-9813 या दर्शनीय तोड करून उभा असून सदर ट्रॅक्टर मध्यभागी वाकलेला दिसत असून त्याचे स्टेअरिंग ट्रॉयट्स सीटला वेकलेले दिसत आहे. तसेच रोकिडील साईल मोठ्या टायरच्या खोलवरी भाग वाकलेल्या दिसत आहे. तसेच पुढील ऐक्स सरिंच्या चक्काचा खोलवरी भाग मुडलेला वाकलेल्या दिसत आहे. तसेच पुढील माग उचललेला दिसत आहे. असे ट्रॅक्टरचे नुकसान झालेले दिसत आहे. सदर ट्रॅक्टरचा पुढील भाग उचललेला दिसत आहे. असे ट्रॅक्टरचे नुकसान सर्व्हीसिंग सेंटरच्या दिसत आहे तसेच ट्रॅक्टरच्या समोर दोन फुटाची खोड मुद्दाम उभ्यान सर्व्हीसिंग सेंटरच्या कोप्यावर पडलेले दिसत आहे त्याच ठिकाणी अविंद्र गावडे हे काम करीत असताना. ट्रॅक्टर धक्का लागुन ते जखमी झाल्याचे साक्षीदार सांगत आहेत तसेच सदर ट्रॅक्टरच्या समोर खोलला धक्कशिया खाली व्हाल्याच्या किनारी उंचर क्रमांक-47-E-5110 हा डाव्या बाजूवर पडलेला दिसत आहे त्याच्या बॉनेटच्या समोरील संपूर्ण रेडीएटर भाग क्लीनर साईडने चेपलेला दिसत आहे तसेच समोरील मडगार्ड चेपलेले दिसत आहे. तसेच समोरील ग्रीली काच फुटलेली दिसत आहे. सदरच्या ट्रॅक्टर डाव्या बाजूवर पडल्याने समोरील काच दोन अरब्याकार व काही ट्रॅक्टरच्या हेडलाईट विखुरलेल्या दिसत आहेत तसेच ट्रॅक्टरच्या खालची असलेला लोखंडी भाग चेपलेला दिसत आहे. अशा प्रकारे ट्रॅक्टरचे नुकसान झालेले दिसत आहे. सदर ट्रॅक्टरच्या बाजूला एक सिमेंट पोल मोडून पडलेला दिसत असून एक विद्युत तार सदर ठिकाणी पडलेली दिसत आहे.

सदर घटनास्थळाची पाहणी पूर्वीचा साक्षीदार अनिल सुरेंद्र गावडे यांचे राहते घर आहे. दर्शनीय घटनास्थळापासून साधारे ४ फुट अंतरावर पूर्व पश्चिम असा जाणारा पूर्वेला कच्चा रस्ता ने गावकडे रस्ता आहे व ट्रॅक्टरच्या पश्चिमेकडे शिरवडे गावी जाणारा डांबरी कच्चा रस्ता आहे व दक्षिणेकडे सर्व्हीसिंग सेंटरच्या वाहनाला लाईट-सुटचे दिसत आहे. तसेच उभारेला व्हाल्याच्या झाडा व त्याचेकडे शेतजमीन दिसत आहे. घटनास्थळी अक्षांश 16.1884858 व रेखांश 73.6492894 असा आहे.

सुरुवात 15.00 वा. सुरू करून 15.58 वा पुरा केला.

SID - 1133168-677925 3097

Purpose - BNSS 176

9. Map/नकाशा :

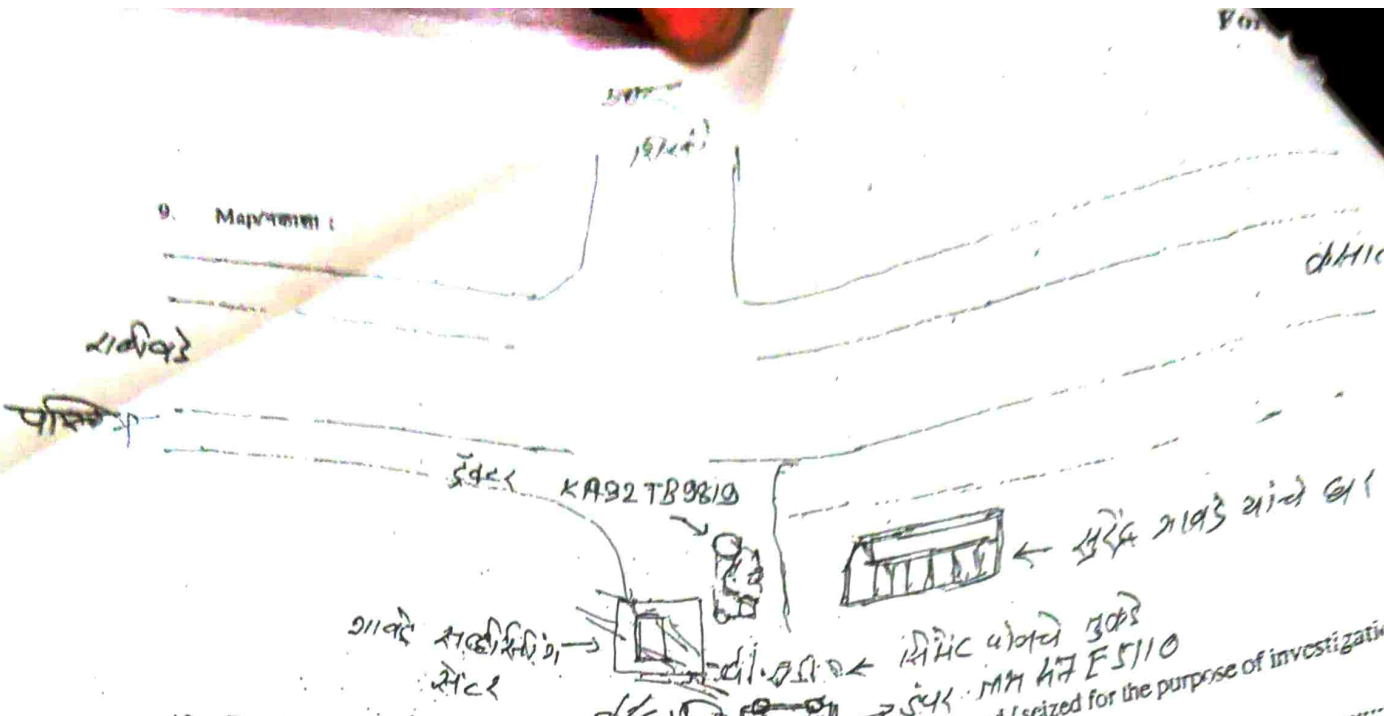

10. Description of physical evidence from the scence of crime for the property recovered / seized for the purpose of investigation :
तपासकामी प्रत्यक्ष पुरावा म्हणून गुन्ह्याच्या जागेवरून मिळविलेल्या / जप्त केलेल्या मालमत्तेचे वर्णन :

11. Date and Time of Panchnama : ..... Time : 15.00 16.00 पर्यंत
घटनास्थळ पंचनाम्याचा दिनांक : 20/03/2026 वेळ ते

12. Name of Panchas : Signature of Panchas :
पंचांची नावे : पंचांच्या सह्या :

(1) विलास जनार्दन गावडे वय-50 व्यवसाय-शेती
Full Address : हिवाके गावडेवाडी ता. मालवण
पत्ता :
मो.नं. 8275782008

(2) प्रशांत नारायण गावडे वय-42 व्यवसाय-शेती
Full Address : रा. हिवाके गावडेवाडी ता. मालवण
पत्ता :
मो.नं. 9421263308

Name and Signature of Investigation Officer
तपासीक अंमलदाराची सही

Date : ..... Name : .....
दिनांक : 20/03/2026 नाव : यु.डी. वंजारे

Rank ..... B. No. if any .....
पदनाम : स.पो.फौ ब. नं. : 37

Government of Goa

GOA MEDICAL COLLEGE

DEPARTMENT OF FORENSIC MEDICINE & TOXICOLOGY

BAMBOLIM - GOA

MEMORANDUM OF AUTOPSY

Autopsy No. 288/2026 Date: 21/03/2026

Name: Mr. Ravindra Sahadev Gawade Sex: male Age: 57 years Religion: Not stated

Resident: H.No. 158, Gawadewadi, Hiwale, Malwan, Sindhudurg, Maharashtra. Taluka: ..... District: .....

1. GENERAL PARTICULARS:

case assigned by Dr. Sunil S. Chimtalkar (Lecturer)

1. Name of the Police Station Agacaim autopsy conducted by Dr. Arunkumar S (Senior Resident)
2. Case No.: U.D.No. 0120/2026 U/S 194 BNSS dated 21/03/2026.
3. The corpse sent by P.S.I. Shubham Korgaonkar
4. The corpse brought by do signature
5. The corpse identified by Mr. Surendra s/o Sahadev Gawade signature
   Relationship with deceased Brother of the deceased as produced by the I.O.
6. The date, hour and minute of :—

Sl.No. 964 Cabin No. 326	Death as per hospital records	Receipt of dead body	Receipt of Panchanama	Beginning of autopsy	Ending of autopsy
Date	21/03/2026	21/03/2026	21/03/2026	21/03/2026	21/03/2026.
Time	3:10 a.m./p.m.	4:30 a.m./p.m.	11:20 a.m./p.m.	11:30 a.m./p.m.	12:35 a.m./p.m.

7. Relevant facts from hospital records of the case:— MLC No: 26/02236

Hosp. No. 26/329479 MRD. No. 26/24038 D. O. A. 20/03/2026 at 7:51 pm.

A 57 year old male with alleged history of motor vehicular accident at Kasal, Sindhudurg on 20/3/26 at 11:30 am with history of head injury, LOC, BFT, injury to right upper limb was admitted in ward 107, surgery unit-V, Dr. Pandharinath Cane hospital Bambolim on 20/03/2026 at 7:51 pm as a case of ① unt chest trauma + Blunt abdominal trauma + head injury + ② Radius ulna fracture. on exam, HDS - E4VTM1, CT scan head, CECT abdomen, CXR - PA, MSK X-ray bilateral

That on 21/03/2026 at 07.15 hrs received WIM No:- 1938/26 informing that Mr Ravindra Sahadev Gawade, age-57 Yrs, R/o H.No: 158 Gawadewadi, Hiwale, Malwan, Sindhudurg, Maharashtra, got expired while undergoing medical treatment in ward no 107 of ME Bambolim Goa. Accordingly said matter was informed to PI Agacaim vide U.D.No. 0120/2026) U/S 194 BNSS dated 21/03/2026. Further during inquiry it was revealed that deceased was admitted in ward 107 as case of accident at Malvan. Detail inquest panchanama conducted in presence of two respectable panchas. Deceased identified by family members. However, in order to ascertain and certify exact cause of death p/m examination is requested.

8. Substance of accompanying report from the Police Officer or ~~Magistrate~~, together with date of death if known. Supposed cause of death or reason for examination

In brief

I. Ab.

Dr. Arunkumar S.
Medical Officer/Police Surgeon
GMC Reg. No. 96614

Senior Resident
Dept. of Forensic Medicine & Toxicology
Goa Medical College & Hospital
Bambolim, Goa - 403202

Autopsy No. ...288...../...

II. EXTERNAL EXAMINATION :— 1. A white coloured adhesive tape with ... details seen pasted over forehead and right forearm.

9. Short descriptions of clothes and ornaments :— (Also describe whether they are wet with water stained with blood or mud, soiled with vomit, indicate cuts and tears).

10. In unidentified dead bodies :

a) Features
b) Prominent scars
c) Prominent moles
d) Tattooing
e) Malformations
f) Circumcision
g) any other
h) State of teeth :—

Body identified.

Sex ...Male..... Stature ..175cm. Wt. ..67 kg
age .....57..... years, complexion ..wheatish.....

2. A white coloured roller gauze seen rolled over head and right upper limb.
3. An adult disposable diaper seen around the waist.
4. A white coloured gauze piece with adhesive tape seen pasted over front aspect of left knee.

							R	L								
3M	2M	1M	PM2	PM1	C	L1	M1	M1	L1	C	PM1	PM2	1M	2M	3M	
18	17	16	15	14	13	12	11	21	22	23	24	25	26	27	28	Upper
48	47	46	45	44	43	42	41	31	32	33	34	35	36	37	38	Lower

(Dental diagram may be used to indicate fillings)

11. General condition :—
a) Muscularity .....Averagely built.....
b) Temperature .....cold due to preservation in cold storage.
c) Rigor mortis .....Rigidity present all over the body
d) P. M. lividity .....present over back aspect except areas of contact flattening
e) Signs of decomposition .....Absent.....

12. Features, etc. :—
a) Whether natural or swollen .....Natural.....
b) State of eyes — (condition of cornea, conjunctivae, lens and eyelids) .....
c) Condition of lips and position of tongue .....
d) State of natural orifices (mouth, nose, ears, ~~vagina~~ and anus) .....No oral, aural, nasal, anal discharge seen.

Both eyes are closed, No injuries seen on eyelids, pupils are dilated, conjunctiva appears pale, No subconjunctival hemorrhages seen, mouth is closed, No injuries seen over lips, Tongue seen within the oral cavity.

13. Condition of skin :—
a) The presence or absence of cutis anserina, blanching and soddening .....Absent.....
b) Marks of blood, etc. .....NIL.....
c) Presence or absence of sand on skin if hands, feet or body .....Absent.....
d) Presence or absence of sand or earth within the nails .....Absent.....

14. Position of limbs ....All limbs are extended, deformity present on right upper limb.
15. Injuries to external genitals .....No injuries seen on external genitals.
16. Any other findings ..NIL.....

S. Arunkumar

Dr. Arunkumar S
.....MBBS, MD(FMT).....
GMC Reg. No. 4964
Medical Officer/Police Surgeon
Senior Resident
Dept. of Forensic Medicine & Toxicology
Goa Medical College & Hospital
Bambolim, Goa - 403202

Surface wounds and injuries :—

Date ...21/03/2018...
Autopsy No. 288/2018...

Sr. No.	Nature of injuries	Size	Site	Cousative Weapon	Ante/Post Mortem
1.	A sutured laceration	7cm × 5 suture	over left parietal eminence	Blunt	Antemortem
2.	A stapled laceration with underlying comminuted fracture of left frontal and parietal bone.	14cm × 16 staples	over left frontal and parietal region of scalp	Blunt	Antemortem
3.	A laceration, reddish blue with irregular contused margin	3cm × 0.3cm × oval cavity deep	over left chin just below the left lower lip	Blunt	Antemortem
4.	Grazed abrasion, reddish brown scab multiple with underlying fracture of Radius and ulna proximal part on right side.	Over an Area of 23cm × 15cm	over palmar aspect of right forearm involving distal part of right arm	Blunt	Antemortem
5.	A sutured wound with surrounding multiple grazed abrasion, reddish brown scab	1cm × 2 suture over an area of 15 × 3cm	over dorsal aspect of right forearm	Blunt	Antemortem
6.	Abrasion, reddish brown scab	9cm × 4cm	over right frontal and parietal region of scalp	Blunt	Antemortem
7.	Abrasion, reddish brown scab	4cm × 3cm	over left chin of face	Blunt	Antemortem
8.	Abrasion, reddish brown scab	4cm × 1.5cm	over right shoulder	Blunt	Antemortem
9.	Grazed abrasion, reddish brown scab	6cm × 3cm	over back aspect of right arm	Blunt	Antemortem
10.	Abrasion, reddish brown scab	2cm × 1cm	over left shoulder	Blunt	Antemortem
11.	Grazed abrasion, reddish brown scab	2cm × 1.7cm	over right upper back & scapular region extending to left upper back region	Blunt	Antemortem
12.	Grazed abrasion, reddish brown scab	12cm × 9cm	over right waist region	Blunt	Antemortem
13.	Grazed abrasion, reddish brown scab	2cm × 1.8cm	over outer aspect of left chest region involving axillary region	Blunt	Antemortem
14.	Grazed abrasion, reddish brown scab	19cm × 1.8cm	over dorsal aspect of left forearm and elbow region	Blunt	Antemortem
15.	Abrasion, reddish brown scab	2cm × 0.8cm	over front aspect of left knee	Blunt	Antemortem
16.	Abrasion, reddish brown scab	5cm × 4cm	over front aspect of right knee	Blunt	Antemortem
17.	Superficial laceration, reddish blue with surrounding abrasion	1.9cm × 0.2cm × subcutaneous deep	over outer aspect of Left Leg proximal part	Blunt	Antemortem
18.	Abrasion, reddish brown scab multiple.	Over an area of 6cm × 3cm	over inner aspect of right Leg distal part.	Blunt	Antemortem
19.	Abrasion, reddish brown scab	6cm × 3cm	over back aspect of left thigh proximal part	Blunt	Antemortem
20.	Abrasion, reddish brown scab	4cm × 1cm	over back aspect of right Leg proximal part	Blunt	Antemortem

No. of additional sheets attached .....NIL.....

Dr. Arunkumar S
MBBS, MD(FMT)
GMC Reg. No. 45564
Medical Officer/Police Surgeon
Dept. of Forensic Medicine & Toxicology
Goa Medical College & Hospital
Bambolim, Goa - 403202

Diagramatic representation of injuries in Autopsy No. ..288/2026.....

Not to a scale

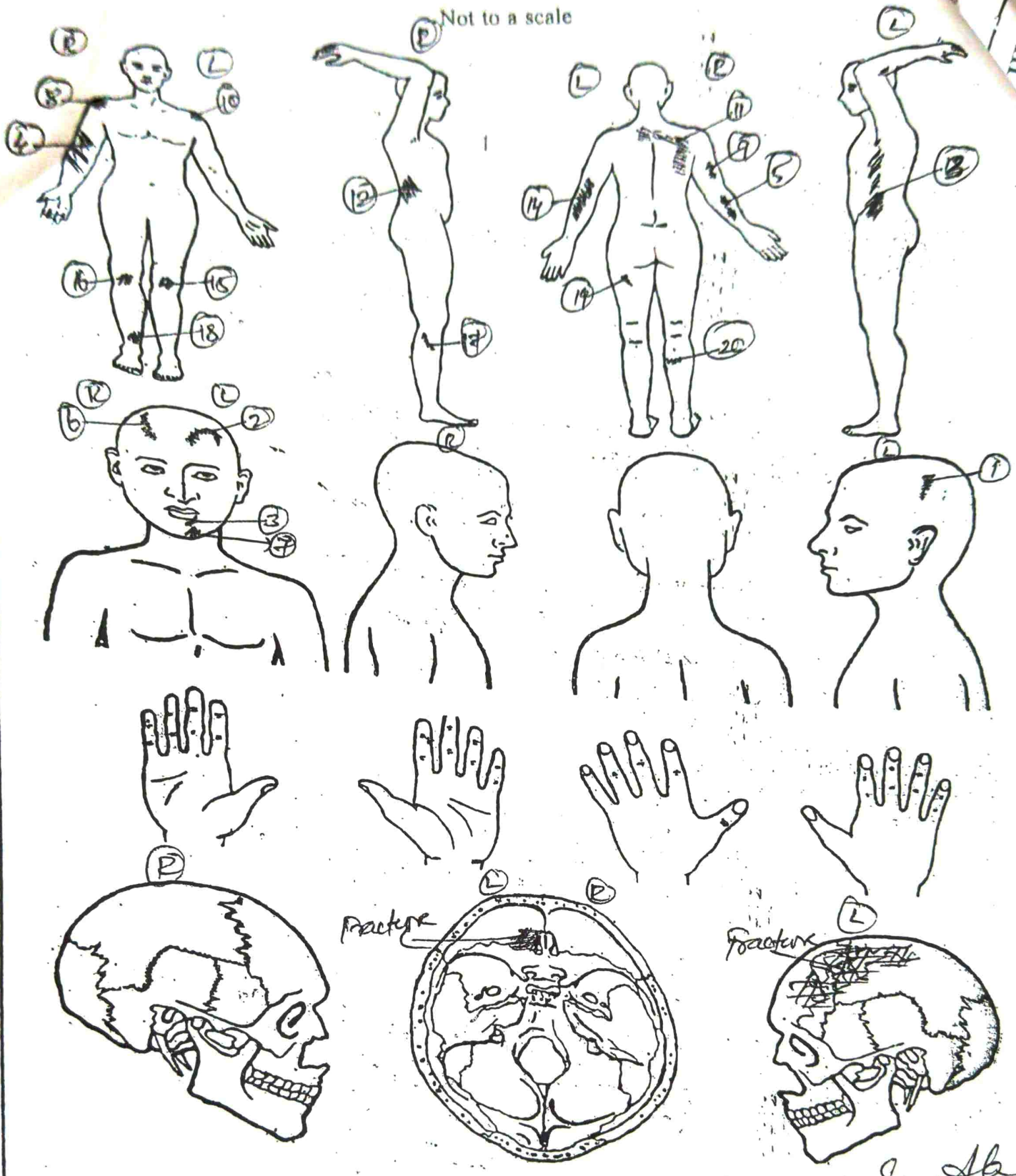

Date: .....21/03/2026.....

S. Ab

Dr. Arunkumar S
MBBS, MD(FMT)
GMC Reg. No. 4964
.....Senior Resident.....
Dept. of Forensic Medicine & Toxicology
Goa Medical College & Hospital
Bambolim, Goa - 403202
Medical Officer / Police Surgeon

Autopsy No. 288/2026

INTERNAL EXAMINATION :—

18. Head and spine (the spinal cord need not be examined unless there is any indication of diseases, strychnine poisoning or injury) .....

(i) Injuries under the scalp and their nature .....

(ii) Skull, vault and base (describe fractures, their sites, dimensions, directions, etc.) .....

(iii) Membranes ....Torn at left frontal region....

(iv) Brain: wt. ..... gms.
(General condition of the organ itself and any abnormality found in its examination)

(v) Vertebrae: Complete transverse fracture of L3 vertebral present, with transverse process fracture of L1–L5 vertebrae present

(vi) Spinal cord ....with extravasation of blood into adjacent paravertebral tissues. Damage to spinal cord present corresponding to vertebral fracture

(vii) Buccal cavity, teeth, tongue and pharynx .....
Laceration of mucosa (buccal) seen on left lower lip. No injuries to teeth, tongue, no foreign body seen in pharynx.

On reflection of scalp, reddish extravasation of blood seen within and underneath the scalp tissue over left frontal and parietal region of scalp. Comminuted fracture fragmentation present on left frontal bone extending as linear fracture present on left parietal bone on vault of skull bone. Fracture of left frontal bone present on base of skull as depicted in page no (4). Reddish thick subdural hemorrhage seen over bilateral frontal region of cerebrum, thin reddish subarachnoid hemorrhage seen over bilateral frontal and parietal region of cerebrum, Brain is edematous. Brain parenchyma pulpified at left frontal region on cut section, intraparenchymal bleed noted over left frontal region, pinpoint reddish hemorrhages seen on white matter of brain parenchyma.

19. Neck :—

a) Ligature mark .....Absent.....

b) Dissection of neck:

(i) Soft tissues ....No extravasation of blood seen on soft tissue neck, strap muscles intact

(ii) Hyoid bone .....No fracture of hyoid bone, thyroid, cricoid, epiglottic cartilages are intact.

(iii) Larynx .....No laryngeal edema seen

(iv) Trachea .....Tracheal rings intact.....

20. Thorax :— Fracture of posterior aspect of right 10th & 11th ribs present with intercostal muscle contusion noted corresponding to rib fracture on right side

a) Walls, ribs, cartilages .....

b) Pleurae .....Pleural cavity contains about 120 ml of blood on right side.

c) Trachea and bronchi .....No foreign body seen.

d) Right lung:- wt. .....468..... gms.

e) Left lung:- wt. .....442..... gms.

Both lungs are pale, edematous, on cut section few blackish deposits seen along with edematous fluid seen oozing out from both lung parenchyma.

f) Pericardium .....Intact.....

g) Heart:- wt. .....312..... gms. Heart walls and valves are intact

h) Coronary vessels .....Left anterior descending artery - 25% atherosclerotic thickening of lumen seen
RCA, Lex - patent

i) Large vessels .....Atheromatous changes seen in Aorta.

j) Diaphragm .....Intact.....

k) Additional remarks .....NIL.....

S. Arunkumar

Dr. Arunkumar S
MBBS, MD(FMT)
GMC Reg. No. 4964
Senior Resident
Dept. of Forensic Medicine & Toxicology
Goa Medical College & Hospital
Bambolim, Goa - 400002

.....
Medical Officer/Police Surgeon

Autopsy No. 288/2...

Walls: No injuries seen

Peritoneum: } Peritoneal cavity contains about 250 ml of liquid blood.

c) Cavity: ...

d) Oesophagus: Intact

e) Stomach and its contents with condition of walls and mucosa: ...

Stomach contains about 210 ml of greenish fluid. No specific odor emitted, No mucosal congestion seen walls are intact

f) Small intestine and its contents with condition of walls: pale, contains mucoid matter

g) Large intestine and its contents and walls: pale, contains feces and gases

h) Liver: ... wt.: 1210 gms.

Liver is pale, on cut section, intact

i) Gall bladder: contains bile

j) Spleen: pale wt.: 102 gms.

k) Pancreas: pale, firm in consistency

l) Kidneys: { Rt. ... wt.: 112 gms. Lt. ... wt.: 118 gms.

Both kidneys are pale, perirenal hematoma present on both kidneys, left kidney upper pole laceration seen with extravasation of blood into renal capsule, on cut section, pale, cortico medullary differentiation maintained

m) Suprarenals: Right adrenal shows reddish hematoma on cut section

n) Inferior vena cava: Intact, Left adrenal Intact.

22. Pelvis:—

a) Organs of generation: No injuries to penis, scrotum and testes

b) Urinary bladder: Empty

c) Condition of pelvic muscle/bone vessels: No fractures/dislocation of pelvic bones.

23. Additional remarks :—
(Where possible, Medical Officers deduction from the state of contents of the stomach as to time of death in relation to last meal.)

NIL

24. State which viscera have been retained for chemical examination:—

~~PRESERVED~~
NOT PRESERVED

Yes/No	(a) Stomach with contents.	Yes/No	(f) Piece of brain.
Yes/No	(b) Loope of small intestine with contents.	Yes/No	(g) Piece of lung.
Yes/No	(c) Piece of Liver.	Yes/No	(h) Blood.
Yes/No	(d) One kidney/half of each.	Yes/No	(i) Urine.
Yes/No	(e) Spleen.	Yes/No	Any other.

25. Bones and joints:— Fractures. Dislocation.

1. Fracture of proximal part of radius and ulna bone on right side
2. Fracture of skull as mentioned
3. Fracture of vertebrae as mentioned
4. Fracture of ribs as mentioned.

S. Arunkumar

Dr. Arunkumar S
MBBS, MD(FMT)
GMC Reg. No. 4954
Senior Resident
Dept. of Forensic Medicine & Toxicology
Goa Medical College & Hospital
Bambolim, Goa-403202

Medical Officer/Police Surgeon

18/2

OPINION AS TO THE CAUSE OF DEATH:

A) The approximate time since death ....within 24 hrs prior to preservation in cmc morgue

B) Reserved pending report of .....NIL.....

Autopsy No. 0288/2026

C) The cause of death, to the best of my knowledge and belief, is due to ....Cranio cerebral damage associated with blunt chest and abdominal trauma consequent to blunt force impact by surface and/or object.

Received PM report (in original)

Inquest panchanama

Belongings and Body of the deceased.

Dr. Arunkumer S
MBBS, MD(FM)
GMC Reg. No. 4264
Senior Resident
Dept. of Forensic Medicine & Toxicology
Goa Medical College & Hospital
BAMBOLIM, GOA 403 202

21/03
PSI Shubham S. Kargaonkar, Agacaim P.S.

Date: 21.02.2026

Medical Officer/Police Surgeon